

La technique du cintrage in situ dans la prise en charge chirurgicale des fractures thoracolombaires

In situ contouring technique in thoracolumbar spinal injury

Aoui M., Bellaaj Z., Abid A., Ellouz Z., Keskes H.

Service de Chirurgie Orthopédique et de Traumatologie - Hôpital Habib Bourguiba. Sfax - Tunisie.

CORRESPONDANCE : Dr. Mourad AOUI

Service de Chirurgie Orthopédique et de Traumatologie - Hôpital Habib Bourguiba. Route El-Aïn Km 0,5, CP : 3029, Sfax - Tunisie.

E-mail : aoui.mourad@voila.fr

I. INTRODCUTION

Le traitement chirurgical des fractures du rachis thoraco-lombaire a bénéficié des progrès de l'ostéosynthèse vertébrale postérieure et a suscité un intérêt grandissant ces dernières années. Le but de cette chirurgie c'est de réduire la déformation crée par la fracture qui est souvent en cyphose, lever la compression nerveuse et stabiliser la colonne vertébrale. Les procédés de la réduction sont mal décrits dans la littérature et varient d'une équipe à autres.

II. HISTORIQUE ET MÉTHODES DE RÉDUCTION

La réduction de la déformation, dans le plan sagittal et dans le plan frontal, est possible à deux moments : en préopératoire et en peropératoire. La qualité de cette réduction sera jugée sur la comparaison des cyphoses vertébrales (CV) et des cyphoses régionales (CR) pré et postopératoires.

En préopératoire : l'installation du patient, en décubitus ventral, permet d'obtenir un début de réduction de la déformation. Certains installent leurs patients sur table orthopédique afin de pouvoir, en peropératoire, lever les jambes, ce qui favorise la mise en lordose du rachis lombaire et par là même la réduction de la déformation locorégionale. Par ailleurs, la possibilité de traction qu'offre cette installation favorise la restitution de la hauteur vertébrale.

Lorsque la déformation est incomplètement réduite par des manœuvres externes, l'instrumentation utilisée par le chirurgien permet de compléter cette réduction. Souvent une distraction est recommandée^[1] pour réduire le recul du mur postérieur (ligamentotaxis) mais cette manœuvre est à appliquer avec prudence pour éviter toute élongation médullaire. La technique du cintrage in situ (in situ binding) inspirée des travaux de JACKSON^[2, 3] dans la chirurgie des scolioses est maintenant prouvée dans la correction des déformations traumatiques dans la série par STEIB et AOUI^[4, 5]. Le cintrage de la tige dans le champ opératoire permet de s'adapter à toutes les situations et remplace les stratégies opératoires basées sur la translation et la compression-distraction. Le travail de la tige par

cintrage déplace logiquement la vertèbre dans l'espace. Le chirurgien façonne progressivement le rachis en lui restituant une anatomie proche de la normale.

III. TECHNIQUE CHIRURGICALE

A- Stratégie opératoire

Le but d'une chirurgie n'est pas de poser un matériel mais d'obtenir grâce à lui une réduction et une stabilisation du rachis. La stratégie opératoire répond à deux grands principes :

- Tout d'abord il y a une séparation de l'instrumentation du rachis (pose des implants et de la tige) et de la réduction de la déformation ;
- La réduction se fait de façon originale par le cintrage de la tige dans le champ opératoire.

B- Abord et Exposition

Le blessé est installé en décubitus ventral avec une mobilisation en bloc. La liberté abdominale pour éviter le saignement postérieur est obtenue par des coussins mis sous les crêtes iliaques antérieures et sous la face antérieure du thorax (Figure 1). Bien souvent, une bonne partie de la réduction est obtenue en décubitus ventral.

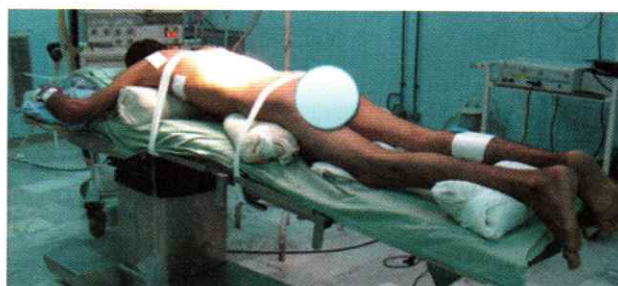


Figure 1 : Installation du patient en décubitus ventral

A fin d'éviter le prolongement du temps hémorragique, on commence toujours par la prise de la crête iliaque postérieure droite^[6] soit par la même incision ou par deux incisions différentes. La fermeture se fait sur un drain de redon aspiratif sous cutané.

L'incision était toujours médiane centrée sur les épineuses des vertèbres à instrumenter. Les gouttières vertébrales sont dégagées en sous-périosté jusqu'aux transverses qui vont servir de point d'orientation pour l'instrumentation (Figure 2). L'hémostase doit être soignée car le foyer de fracture est déjà hémorragique par lui-même (compresse roulées tassées dans les gouttières).

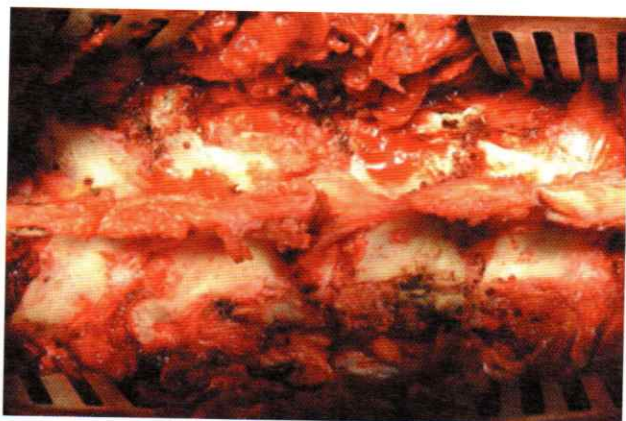

Figure 2 : Abord postérieur du rachis

C- Ostéosynthèse

1. Niveau thoracique

La visée en thoracique^[7] se fait à partir d'un point d'entrée situé à l'aplomb du tiers externe de l'articulaire supérieure et en regard du tiers supérieur de la transverse. La direction est dans le plan frontal de 5 à 10° en dedans et perpendiculaire au plan de la vertèbre dans le plan sagittal (Figure 3).

2. Niveau lombaire

En lombaire^[7], le point d'entrée est au croisement des lignes du milieu du massif articulaire supérieur et du milieu de la transverse. L'inclinaison est perpendiculaire dans le plan sagittal et de 10 bons degrés dans le plan frontal (Figure 4).

Nous avons l'habitude de pratiquer la visée pédiculaire en plantant des broches à l'aide du marteau en respectant le futur alignement de la tige. Une scopie de profil permet de contrôler la bonne disposition des broches. En retirant l'une d'elles, on conserve la deuxième comme référence. Le pédicule est ensuite foré à l'aide d'une curette ou au moteur. Un taraud est mis en place. S'il n'est pas indispensable à la pose de la vis, il donne un repère de direction pour la deuxième visée de la vertèbre homologue. La visée faite, le rachis est d'abord décortiqué, puis les vis sont mises en place (Figure 5). La mesure de la tige est prise.

Pendant la prise d'une nouvelle scopie avec les vis en place, la tige est choisie. Nous prenons en général une tige longue qui est coupée en deux aux dimensions

requises.

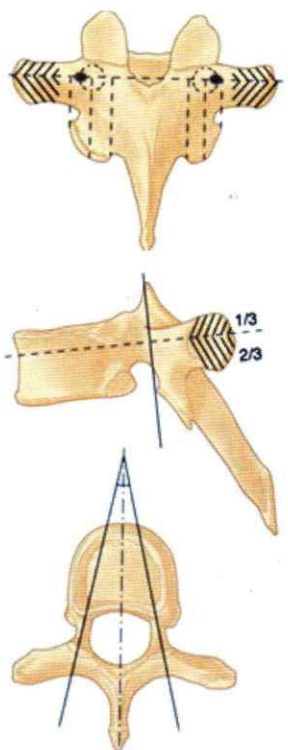


Figure 3 : Repères de la visée pédiculaire en thoracique

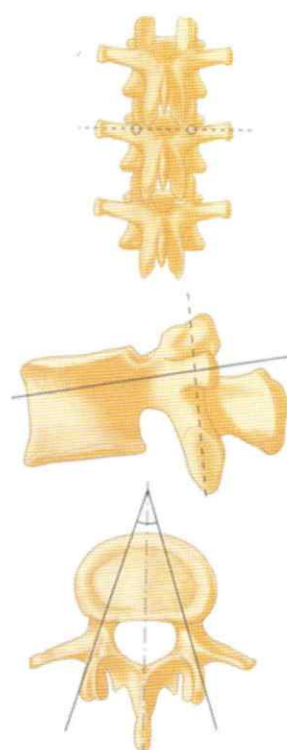


Figure 4 : Repères de la visée pédiculaire en lombaire

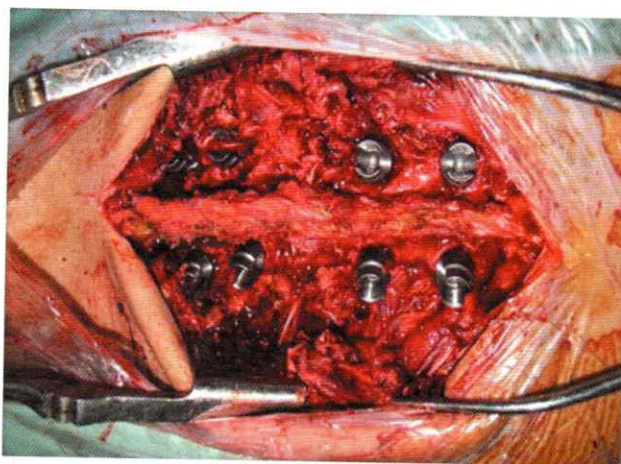


Figure 5 : Mise en place des vis pédiculaires

Si le montage est court et s'il n'y a pas de grande correction à donner, la tige est cintrée hors du champ opératoire. Chaque coup de cintrreuse correspond à un niveau discal, il ne faut pas faire un cintrage harmonieux mais ménager des méplats correspondant à la place de chaque vis. La tige sera alors posée dans les implants ouverts, et engagée dans ceux-ci en utilisant au besoin une pousse tige chassée au marteau.

Si le montage est long et s'il a une grande correction à donner, la tige est pré cintrée en dehors du champ opératoire de façon à préparer sa forme initiale sur les deux premiers implants. Le reste de la tige est cintré pour éloigner la tige du rachis. La tige est alors introduite dans les deux premiers implants (en général supérieurs) qui seront fermés et verrouillés pour avoir un point fixe. Elle est ensuite cintrée progressivement dans le champ opératoire pour descendre successivement dans



les implants. Les implants seront alors consécutivement, sans sauter d'implant, fermés. Il faut descendre la tige dans un implant et préparer la descente du suivant avant de le fermer. Cela facilite grandement la technique. Sauter un implant, c'est à dire fermer un implant et laissant un libre, n'est pas recommandé, car le montage se trouve rigidifié et les manœuvres d'instrumentation plus difficiles. De même lors du placement de la tige, il faut enlever toute traction (s'il y en avait), pour privilégier un rachis souple, se laissant facilement manipuler pour fermer le corps ouvert des implants. Si ces conseils sont respectés, la pose de la tige est un acte extrêmement rapide (Figure 6).

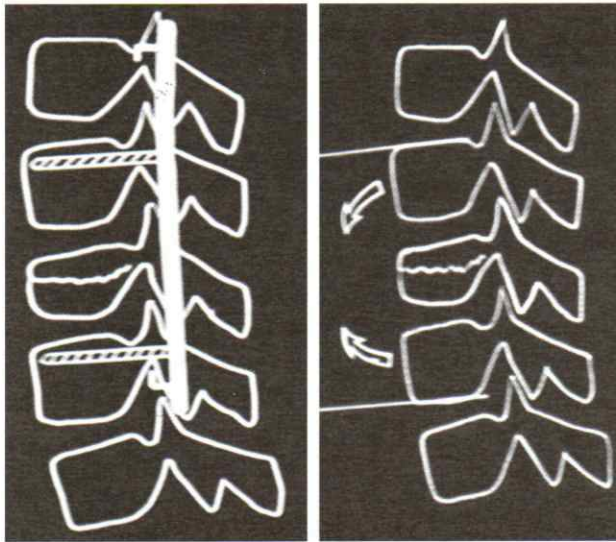


Figure 6 : Mise en place de la tige : sans réduire et en copiant la déformation

La tige en place, les manœuvres de correction peuvent commencer.

D- Réduction

Le cintrage in situ est à la base de la réduction. Cette technique répond à des règles bien précises pour rester fiable, sûre et dénuée de complications :

- il ne doit y avoir aucune contrainte sur le rachis autre que le cintrage de la tige. Toute traction doit être enlevée et les vis ne doivent pas être verrouillées sur la tige. En effet le glissement naturel des vis sur la tige évitera toute contrainte inutile dangereuse pour les points d'ancrage. C'est ce même glissement qui favorisera la réduction en allant au maximum de ses possibilités sans que le système ne se bloque. Toute élévation dangereuse pour les structures nerveuses sera ainsi évitée. Il faut néanmoins dans certains cas, disposer d'un point fixe pour éviter une rotation parasite de la tige faisant perdre une partie de la réduction (effet COTREL DUBOUSSET inversé) ;
- les deux tiges sont placées d'emblée à droite et à gauche. Libres dans les implants, elles seront cintrées ensemble et symétriquement. A chaque niveau les fers à cintrer seront disposés de part et d'autre des vis et leurs extrémités rapprochées ensemble (Figure 7).

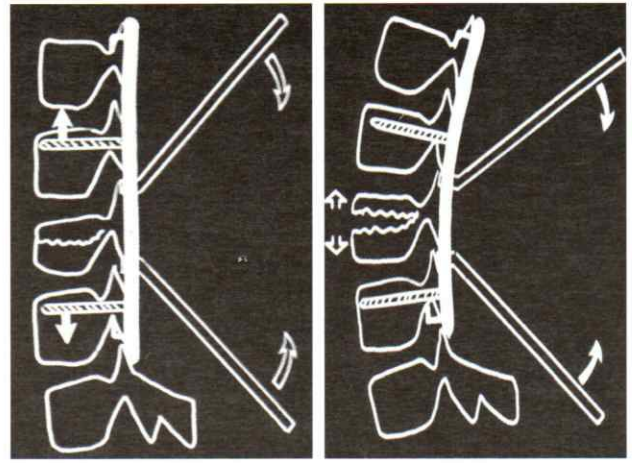


Figure 7 : Cintrage des deux tiges en même temps : entre les vis, de part et d'autre de chaque vis par le chirurgien et son assistant

Souvent le cintrage sera ainsi bilatéral, exercé par l'opérateur et son aide en même temps. Il sera répété aux différents niveaux du montage jusqu'à obtenir la réduction désirée (Figure 8).

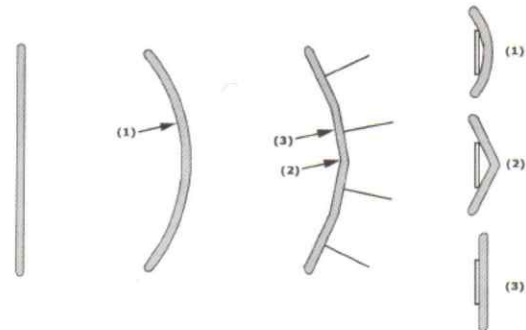


Figure 8 : Façon dont la tige est cintrée pour obtenir une lordose idéale

Il faut être prudent avec l'utilisation de vis poly axiale^[7] car la forme de la tige ne garantit pas de la forme du rachis. La compression s'accompagne d'une mise en lordose mais peut écraser le mur postérieur (Figure 9).

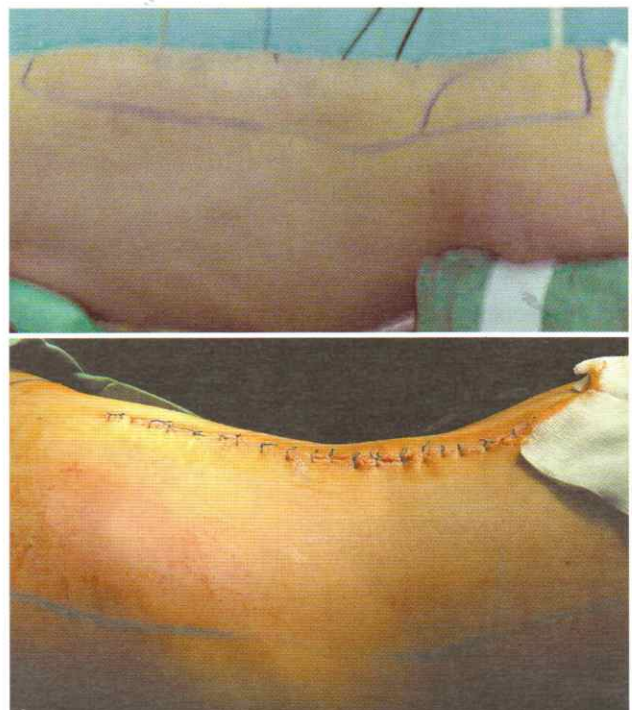

Figure 9 : Résultat clinique après le cintrage

E- Libération

Une laminectomie plus au moins large a été pratiquée systématiquement devant un syndrome neurologique^[7]. Chez les patients non neurologiques, en dehors des luxations, la libération n'est pas nécessaire. Elle était habituellement limitée à l'étage lésionnel. Elle peut être une laminectomie simple ou élargie, laminarthrectomie, réduction d'un fragment corporéal). Si une brèche existait, ses berges ont été bien dégagées et suturée par un fils vasculaire non résorbable (prolène 5/0).

F- Greffe osseuse

La greffe postérieure et postéro-latérale systématique le long du montage, consistait, après décortication et avivement des apophyses articulaires et des apophyses transverses, à la mise en place du greffon spongieux prélevé à partir de la crête iliaque postérieure et à partir des produits de laminectomie faite au préalable^[6].

G- Fermeture

Nous avons réalisé la fermeture par des points séparés en trois plans : aponévrotique, sous cutané et cutané avec un drainage aspiratif afin de prévenir l'apparition d'un hématome postopératoire.

IV. SUITES POSTOPÉRATOIRES

Tous nos patients ont été mis sous traitement anticoagulant à base d'héparine à bas poids moléculaire débuté au moins douze heures après l'intervention pendant une période de 21 jours.

Une antibio-prophylaxie par voie intraveineuse était systématique pour tous nos patients. En l'absence de complications, le drainage était enlevé à J4 postopératoire. Un lever précoce était préconisé pour les patients dont l'état neurologique permettait la marche.

Face à une paralysie sévère, un nursing et une rééducation ont été débutés dès le lendemain de l'intervention. Ces patients ont été gardés un peu plus longtemps dans l'attente d'une place dans un centre de rééducation spécialisé.

V. CONCLUSION

La technique du cintrage in situ dans la correction des déformations traumatiques a été pratiquée dans notre service depuis 2005. Souvent la correction de la déformation vertébrale et régionale obtenue par cette technique dépasse les corrections utilisant des manœuvres de compressions-distractions de part et d'autre des vis, et celle de la rotation de la tige souvent valable dans les fractures lombaire. La courbe d'apprentissage de cette technique est courte. Les gestes doivent être codifiés et stéréotypés pour éviter les complications neurologiques. La greffe le long du montage est systématique.

VI. RÉFÉRENCES

1) Korovessis P., Piperos G. Spinal canal restoration by posterior distraction or anterior decompression in thoracolumbar spinal fracture and its influence of neurologic outcome. *Euro Spine J* 1994; 3:318-24.

- 2) JACKSON R.P. Lumbar burst fractures: fixation with pedicle instrumentation and reduction by adjustable countoured translating axes. *The text book of spinal surgery* 1996; Chap 2. Lippincott, Philadelphia.
- 3) Jackson R.P. Sacral fixation and contouring spinal correction techniques. *The text book of spinal surgery*; Chap 2. Lippincott, Philadelphia. 1996:357-79.
- 4) Steib J.P., Aouï M., Mitulescu A., Bogorin I., Chiffolot X., Cognet J. et al. Thoracolumbar fractures surgically treated by "in situ contouring". *Eur Spine J* 2006; 15:1823-32.
- 5) Steib J.P., Charles Y.P., Aouï M. In situ contouring technique in the treatment of thoracolumbar fractures. *Eur Spine J* 2010; 19:48-51.
- 6) Steib J.P., Lang G., Kehr P. La prise de greffe postérieure dans la chirurgie rachidienne : technique personnelle. *Rachis* 1991; 3:511-6.
- 7) Steib J.P., Mitulescu A., Bogorin I., Chiffolot X. Traumatismes récents du rachis thoracolombaire. *Techniques chirurgicales EMC (Elsevier Masson SAS, Paris), Techniques chirurgicales (Orthopédie-Traumatologie)*, 2007:44-178.

