Crescimento e desenvolvimento de filhote de *Tapirus terrestris* resgatado

SALMAZO, Julia Rodrigues[1]; VIEIRA, Alexandre Esteves[2]; FARIA, Cynthia Viana[2]; PITOMBO, Renata Silveira[3]; SANTOS, Thainá Bastos[4]

[1]Supervisora de Biologia, Centros de Fauna Trijunção
[2]Médico(a) Veterinário(a), Centros de Fauna Trijunção
[3]Gerente e Responsável Técnica, Centros de Fauna Trijunção
[4]Zootecnista, Centros de Fauna Trijunção

Resumo

O recebimento de filhotes de anta (*Tapirus terrestris*) resgatados em instituições de fauna é relativamente frequente. Uma vez sob cuidados humanos, deve-se garantir um desenvolvimento saudável. Um filhote foi recebido nos Centros de Fauna Trijunção com estimados 10 dias de vida e quadro de diarreia persistente. Após adequação da dieta e acompanhamento clínico, a diarreia cessou e passou a ganhar massa, atingindo o peso médio esperado para a idade entre 23 e 24 semanas.

Palavras-chave: Tapiridae. Curva de crescimento. Sucedâneo. Resgate.

Introdução

A anta-brasileira (*Tapirus terrestris*) é o maior mamífero terrestre da América do Sul, pertencente à ordem Perissodactyla, família Tapiridae. No Brasil, está presente nos biomas Amazônia, Mata Atlântica, Pantanal e Cerrado, estando classificada como Em Perigo (EN) neste último (MEDICI *et al*., 2012). É especialmente suscetível a pressões, pois apresenta ciclo reprodutivo longo, com gestação de 13 a 14 meses que gera apenas um filhote. O filhote nasce pesando entre 7 e 9 Kg, apresentando pelagem característica com linhas e manchas brancas, e permanece com a mãe até por volta de 12 meses de idade (MEDICI, 2010; MEDICI *et al*., 2012; MANGINI, 2014).

O recebimento de filhotes de anta resgatados em instituições de fauna é relativamente frequente e pode acontecer devido a fatores como a morte da mãe em atropelamentos, caça, queimadas e desmatamento (JACOBY; FRANCO, 2023). Uma vez sob cuidados humanos, deve-se garantir um desenvolvimento saudável do espécime, sendo necessários cuidados intensivos e acompanhamento frequente (monitoramento da ingestão de leite e consumo de sólidos, monitoramento da taxa de crescimento e ganho de massa, avaliação das fezes e avaliação clínica), evitando erros de manejo (MANGINI, 2014, JACOBY; FRANCO, 2023).

Objetivos

Relatar o acompanhamento do desenvolvimento sob cuidados humanos de um filhote de *Tapirus terrestris* resgatado órfão, desde o recebimento até próximo ao desmame.

Relato de caso

Foi recebido em 2024 nos Centros de Fauna Trijunção, em Jaborandi (BA), através de resgate, um filhote macho da espécie *Tapirus terrestris*. Foi encontrado vagando sozinho por dois dias, nos arredores de lavoura de propriedade em Cocos (BA), pelos colaboradores do

local. Ainda no local, espécime foi alimentado via seringa (4 colheres de leite integral, 2 colheres de leite desnatado, 2 colheres de leite zero lactose e 500ml de água), além de ofertado papa de aveia com banana e mamão. Foi relatado que apresentava episódios de diarreia líquida, com presença de muco e estrias de sangue.

Em avaliação clínica, foi estimado que apresentava 10 dias de vida, considerando peso (9,4 Kg), escore corporal (2/5) e protocolo para a estimativa de idade de filhotes por padrão de pelagem (MEDICI *et al*., 2022). Apresentou grau de desidratação moderado, com turgor cutâneo de 1", mucosas normocoradas e ressecadas, com tempo de perfusão cutânea de 1". Dentes incisivos decíduos emergindo. Ausculta cardiopulmonar sem alterações. Parâmetros vitais: FC = 128 bpm; FR = 60 mrpm; TC = 37,6º C. Reflexo pupilar a estímulo luminoso preservado e reposicionamento de membros em teste proprioceptivo; sem alterações ao deambular e reflexo de sucção positivo. Realizada avaliação coproparasitológica nas técnicas direta, Hoffman e Willis-Mollay, com resultado negativo para agentes patológicos em todas.

Devido ao quadro de diarreia persistente com uso do sucedâneo à base de leite de vaca, foi realizada transição gradativa para sucedâneo à base de leite de cabra (ambos sugeridos por Mangini (2014) e Jacoby e Franco (2023)), suplementado com Organew®, cuja quantidade também foi aumentando gradativamente conforme o ganho de peso. O alimento sólido passou a ser apresentado na primeira semana após o recebimento, também aumentando gradativamente com o ganho de peso do espécime. Dentro de aproximadamente 16 dias, a diarreia cessou completamente e passou a ser formado bolo fecal saudável (Figura 1).

Figura 1. Evolução de escore de fezes de filhote de *T. terrestris*: diarreia (A) até formação de bolo fecal (C)

Fonte: Centros de Fauna Trijunção

O filhote foi pesado regularmente e o ganho de peso foi comparado com os dados disponíveis em literatura (Figura 2). Foi considerado o peso mínimo e máximo ao nascimento (4 e 9 Kg) e o ganho diário mínimo e máximo (200 e 600 g) para estabelecer uma curva de crescimento comparativa. No início, o ganho de peso foi abaixo do esperado, aumentando ao longo das semanas e atingindo peso médio para a idade entre 23 e 24 semanas (Figura 3).

Figura 2. Curva de crescimento de filhote de *T. terrestris* resgatado em comparação com dados da literatura

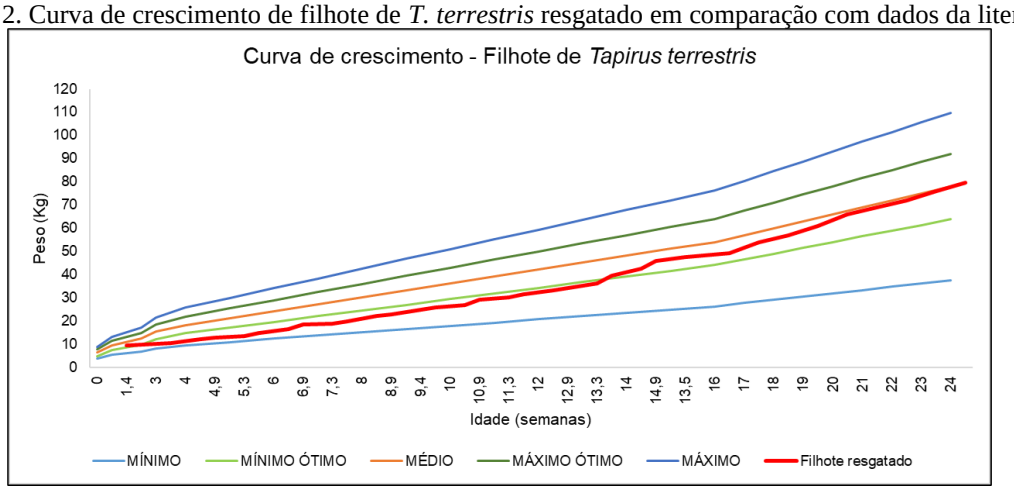

Fonte: Centros de Fauna Trijunção

Figura 3. Evolução de filhote de *T. terrestris*: cinco semanas (A), 14 semanas (B) e 20 semanas (C)

Fonte: Centros de Fauna Trijunção

Discussão

O leite de cabra suplementado se mostrou a melhor alternativa para este filhote, em detrimento do leite de vaca diluído. Ambas as formulações são sugeridas por Mangini (2014) e Jacoby e Franco (2023), e Souza e Vidal (2023) também recomendam o leite de cabra em sua revisão, por apresentar melhor digestibilidade e menor incidência de alergias. Devido à possibilidade de constipação intestinal com o uso do leite de cabra, o espécime passou a ser estimulado a defecar (MANGINI, 2014, JACOBY; FRANCO, 2023). O ganho de peso diário inicial se manteve abaixo ou perto do mínimo descrito em literatura, mas, após adaptação ao sucedâneo e os gradativos aumentos na dieta, o ganho diário foi satisfatório e o espécime atingiu o peso médio para sua idade, cessando definitivamente também os episódios de diarreia.

Considerações finais

O leite de vaca diluído pode não ser a melhor alternativa para todos os indivíduos. O acompanhamento do crescimento e dos sinais clínicos são essenciais para adequar o melhor manejo e tratamento e garantir um desenvolvimento saudável de filhotes de anta.

Referências

JACOBY, F. C.; FRANCO, P. N. **Guia de cuidados e manejo de filhotes de anta (*Tapirus terrestris*)**. INCAB - IPÊ, 2023. 30 p.

MANGINI, P. R. Perissodactyla – Tapiridae (Antas). *In:* CUBAS, Z. S.; SILVA, J. C. R.; CATÃO-DIAS, J. L. **Tratado de animais selvagens**: medicina veterinária. 2. ed. São Paulo: Roca, 2014. 2470 p.

MEDICI, E. P. **Assessing the viability of lowland tapir populations in a fragmented landscape**. 2010. 292 f. Tese (Doutorado em Filosofia em Biodiversidade e Gestão) – University of Kent, 2010.

MEDICI, E. P.; FANTACINI, F. M.; FERNANDES-SANTOS, R. C. **Protocolo para a estimativa de idade de filhotes da anta brasileira (*Tapirus terrestris*) por meio da avaliação do padrão de pintas da pelagem**. INCAB - IPÊ, 2022. 57 p.

MEDICI, E. P.; FLESHER, K.; BEISIEGEL, B. M.; EUROGHLIAN, A.; DESBIEZ, A. L. J.; GATTI, A.; PONTES, A. R. M.; CAMPOS, C. B.; TÓFOLI, C. F.; MORAES JUNIOR, E. A.; AZEVEDO, F. C.; PINHO, G. M.; CORDEIRO, J. L. P.; SANTOS JÚNIOR, T. S.; MORAIS, A. A.; MANGINI, P. R.; RODRIGUES, L. F.; ALMEIDA, L. B. Avaliação do Risco de Extinção da Anta brasileira *Tapirus terrestris* Linnaeus, 1758, no Brasil. **Biodiversidade Brasileira**, ano 2, n. 3, p. 103-116, 2012.

SOUZA, J. M.; VIDAL, A. M. C. Uso do leite de cabra no aleitamento artificial de filhotes de *Tapirus terrestris* e *Myrmecophaga tridactyla*. *In*: TITTO, C. G.; BRANDI, R. A. (orgs.). **Zootecnia sustentável: desde os primórdios até os dias atuais**. Pirassununga: Faculdade de Zootecnia e Engenharia de Alimentos da Universidade de São Paulo, 2023, p. 194-208.