Aspectos clínicos e laboratoriais de aves com aspergilose atendidas no HVet-UnB

COELHO, Arthur Montalvão Pereira[1]; GRITZENCO, Julia das Graças[2]; SILVA, Gabrielle Vieira[3]; FREITAS, Sofia Silva La Rocca de[4]; OLIVEIRA, William de Almeida[4]; PALUDO, Giane Regina[5]; HIRANO, Líria Queiroz Luz[5]

[1] Graduando em Medicina Veterinária, Universidade de Brasília.
[2] Médica Veterinária, Zoológico Eco Park Foz.
[3] Extensionista, Universidade de Brasília.
[4] Pós-graduando do Programa de Pós-graduação em Ciências Animais, Universidade de Brasília.
[5] Docente, Universidade de Brasília.

Resumo

O trabalho objetivou descrever os aspectos clínicos e laboratoriais de aves silvestres atendidas no HVet-UnB, no período de junho de 2013 a outubro de 2023, com aspergilose. Um total de 29 animais foram diagnosticados com infecção por *Aspergillus* sp., sendo a maioria da ordem Psittaciformes, entretanto, a espécie mais acometida foi a *Asyo stigius*, da ordem Strigiformes. Os sinais clínicos e exames laboratoriais se mostraram inespecíficos para o diagnóstico definitivo. A maior parte dos casos foi diagnosticada durante a necropsia e apenas dois pacientes tiveram diagnóstico *in vivo*, a partir da cultura microbiológica de material traqueal e oral.

Palavras-chave: Microbiologia. Micose. Paciente aviário. Patologia. Vida livre.

Introdução

A infecção clínica por *Aspergillus* sp., conhecida como aspergilose, ocorre principalmente a partir da inalação de esporos, chamados conídios, e a espécie mais frequentemente isolada nas aves é a *A. fumigatus*. Dentre os diversos metabólitos produzidos por esses fungos, o dipeptídeo gliotoxina é provavelmente o mais nocivo ao hospedeiro, sendo um potente imunossupressor. Outro metabólito produzido é a hemolisina, que causa anemia por promover ruptura de eritrócitos, e ocasiona agravamento no quadro geral de saúde do paciente (XAVIER; MADRID, 2014).

O diagnóstico de aspergilose é desafiador e feito a partir do histórico do animal e de seus sinais clínicos, que podem se assemelhar a outras condições. Como exame complementar, a radiografia pode ser útil nos casos mais severos, com identificação de granulomas nos sacos aéreos e pulmões. No caso dos exames de sangue, normalmente é observado leucocitose, heterofilia, monocitose, hipoproteinemia, hipoalbuminemia e hipergamaglobulinemia. A partir da técnica de ensaio de imunoabsorção enzimática (ELISA) em exame sorológico, detecta-se a presença de anticorpos e comprova-se o contato com o agente, entretanto, é importante ressaltar que se trata de um fungo ambiente, com distribuição global (XAVIER; MADRID, 2014). Atualmente, a endoscopia é a melhor forma de visualizar as colônias, granulomas e lesões na traqueia, facilitando a colheita de amostras para exames de histopatologia, citologia e cultura fúngica (PHALEN, 2000).

Objetivos

O presente estudo teve como objetivo caracterizar os achados clínicos e laboratoriais de aves com aspergilose atendidas no Setor de Animais Silvestres do Hospital Veterinário da Universidade de Brasília (HVet-UnB), durante o período de junho de 2013 a outubro de 2023.

Metodologia

Foram analisados prontuários de pacientes com diagnóstico de aspergilose, atendidos no período de junho de 2013 a outubro de 2023 no Setor de Animais Silvestres do Hospital Veterinário da Universidade de Brasília (HVet-UnB).

A partir dos prontuários foi realizado um levantamento dos dados pertinentes à classificação taxonômica, idade, sexo, tempo e motivo da internação, avaliação física, sinais clínicos, exames complementares, método de confirmação, tratamento e desfecho do caso. Os dados foram tabulados em planilha do Microsoft Excel 365 para análise estatística descritiva.

Resultados e Discussão

No período de dez anos, houve 29 casos de aspergilose, com a maior ocorrência em 2019, com seis registros (6/29; 21%). Setembro e outubro foram os dois meses com maior número de entrada de animais com essa enfermidade no hospital, ambos com quatro pacientes diagnosticados (Figura 1).

Gráfico 1. Quantificação mensal e anual de aves diagnosticadas com aspergilose no Hospital Veterinário da Universidade de Brasília, entre junho de 2013 e outubro de 2023.

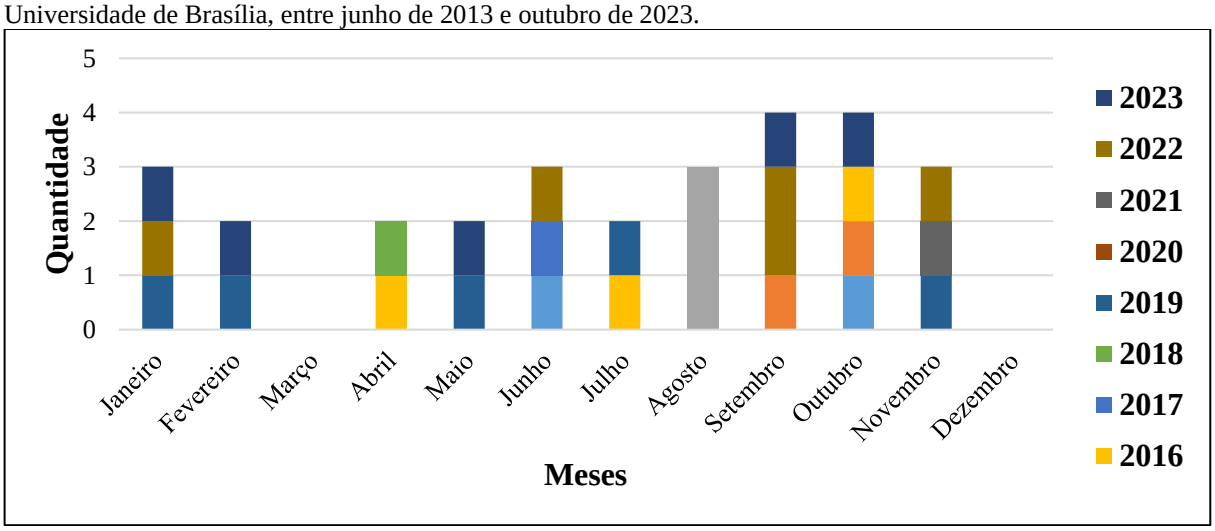

Fonte: Autores

Durante o exame físico de admissão, o escore corporal baixo (<2,5/5) esteve presente em 20 espécimes (20/29; 69%). Apesar de a aspergilose gerar sinais clínicos principalmente relacionados ao sistema respiratório, apenas sete (7/29; 24%) dos animais atendidos apresentaram tal ocorrência, sendo que somente quatro deles (4/29; 14%) foram encaminhados para atendimento por esse motivo.

Sete animais (7/29; 24%) foram radiografados, e apenas um deles (1/29; 3%) teve imagens sugestivas de aspergilose, sendo esse um importante método de detecção das alterações causadas pelo fungo nas vias aéreas (BLACK *et al*., 2013; FISCHER; LIERZ, 2015). O pulmão dessa ave apresentava aumento de radiopacidade, que na necrópsia, foi elucidado que se tratava de uma pneumonia congestiva e necrótica, contendo nódulos caseosos e hifas fúngicas.

Apenas dois casos (2/29; 7%) foram confirmados em animais vivos, ambos por cultura microbiológica, considerada por Arné *et al*. (2021), assim como por Fischer e Lierz (2015), o

exame mais importante para o diagnóstico. Uma das culturas foi feita a partir de amostra de lavado traqueal, enquanto a outra, a partir de material da cavidade oral, retirado com swab. Nos 27 casos restantes, o diagnóstico foi realizado unicamente durante a necropsia, situação frequente na aspergilose de acordo com Xavier e Madrid (2014).

Fischer e Lierz (2015) descreveram a heterofilia, linfopenia e monocitose como achados laboratoriais comuns na aspergilose, estando presente em quatro (4/10; 40%), dois (2/10; 20%) e três (3/10; 30%) pacientes, respectivamente. Entretanto, os autores elucidam que, apesar de importantes marcadores de avaliação das condições gerais dos pacientes, os resultados dos exames de hemograma e bioquímica sérica são inespecíficos e podem variar conforme o acometimento de diferentes órgãos. Além disso, é importante destacar que as alterações encontradas nos animais podem não ser decorrentes unicamente da aspergilose, uma vez que todos os pacientes que passaram por esses exames possuíam afecções associadas, como fraturas de ossos longos e lesões cutâneas.

Apenas dois animais receberam tratamento com antifúngico. Um deles foi o que apresentou radiopacidade pulmonar aumentada em radiografia, e outro foi o que apresentou resultado positivo para *Aspergillus* em cultura microbiológica com conteúdo de lavado traqueal, sendo o único a se recuperar e receber alta médica, após 52 dias de internação. Tratava-se de um papagaio-verdadeiro que apresentava feridas e edema na cabeça, lesão periocular bilateral, dispneia e obstrução de narinas. O tratamento da ave foi feito com cetoconazol 20mg/kg, BID, por via oral, além de nebulização, analgésicos e anti-inflamatório.

Conclusão

Conclui-se que os sinais clínicos e alterações laboratoriais em aves com aspergilose foram inespecíficos. Por isso, o acompanhamento clínico do paciente é importante para guiar o diagnóstico e iniciar a terapêutica precoce, o que aumenta a chance de sobrevivência dos pacientes.

Referências

ARNÉ, P. *et al*. Aspergillosis in Wild Birds. **Journal of Fungi**, v. 7, n. 3, p. 241, 2021.

BLACK, P.A. *et al*. Reference values for hematology, plasma biochemical analysis, plasma protein electrophoresis, and aspergillus serology in Elegant-crested Tinamou (*Eudromia elegans*). **Journal of Avian Medicine and Surgery**, v. 27, n. 1, p. 1–6, 2013.

FISCHER, D.; LIERZ, M. Diagnostic procedures and available techniques for the diagnosis of aspergillosis in birds. **Journal of Exotic Pet Medicine**, v. 24, n. 3, p. 283–295, 2015.

XAVIER, M.O.; MADRID, I.M. Doenças fúngicas em aves. In: CUBAS, Z.S.; SILVA, J.C.R.; CATÃO-DIAS, J.L. **Tratado de Animais Selvagens-Medicina Veterinária**. 2.ed. Rio de Janeiro: Grupo GEN, cap. 70, p.1399-1410, 2014.